Infografía Forense

AUTOPSIA EN MUERTE POR ANAFILAXIA

QUE ES ?
LA ANAFILAXIA

Reacción sistémica severa, causada por la liberación súbita y masiva de mediadores inflamatorios por parte de mastocitos y basófilos, que ocurre posterior al contacto con un antígeno alérgico en sujetos previamente sensibilizados.

HALLAZGOS MACROSCÓPICOS

Congestión y edema multivisceral

Eritema cutáneo

Edema laríngeo

Enfisema pulmonar

OTROS

- Hemorragias petequiales
- Angioedema
- Pápulas o vesículas en la piel o mucosas
- Revisar contenido gástrico.

ETIOLOGÍA:

1. MEDICAMENTOS

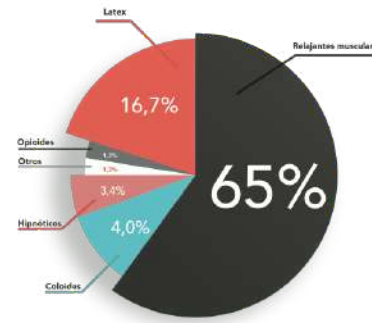

2. VENENO

3. ALIMENTOS

4. FACTORES AMBIENTALES

HALLAZGOS MICROSCÓPICOS

HISTOPATOLOGÍA:

Diagnóstico diferencial: Asma

Hipertrofia de la capa de músculo liso en asma (b), comparado con su ausencia en anafilaxia (a). Secreciones traqueo bronquiales y exfoliación del epitelio bronquial (flechas) resultan en un tapón de moco en anafilaxia (c). Presencia de moco espeso sin células dentro del tapón de moco propio de asma crónica. (d)

Tomado de: Diagnosis of anaphylactic death in forensics: Review and future prospectives. 2016

INMUNOHISTOPATOLOGÍA:

Degranulación de mastocitos. Tejido pulmonar. Anti-triptasa. 400x

Marcadores:
- Triptasa de mastocitos
- Antitriptasa
- CD117

Tomado de: Postmortem diagnostics of assumed food anaphylaxis in an unexpected death. 2010

TANTO LOS HALLAZGOS MACROSCÓPICOS COMO MICROSCÓPICOS SON INESPECÍFICOS.

POR TANTO SE RECOMIENDA REALIZAR ANÁLISIS BIOQUÍMICO

- Triptasa-. Punto de corte postmortem: 45 mcg/l. Tomar muestra de sangre de vena femoral.
- IgE

TAMBIÉN SE PUEDE ENCONTRAR ELEVADA EN:

- Síndrome de muerte súbita infantil
- Muertes relacionadas con heroína
- Trauma
- Infarto de miocardio
- Asfixia
- Embolismo de líquido amniótico
- Parasitosis, etc.

BIBLIOGRAFÍA:

1. U. Di Bini, C. Moreschi. **Post-mortem diagnosis of anaphylaxis: a difficult task in forensic medicine.** Forensic Sci Int, 204 (2011), pp. 1-4
2. Lionel Cornaert, Luca Reggiani Bonetti, Patrice Mangin, Cristian Palmiere. **Measurement of β-tryptase in postmortem serum, pericardial fluid, urine and vitreous humor in the forensic setting.** Forensic Science International, Volume 240, July 2014, Pages 29-34
3. Rossana Cecchi. **Diagnosis of anaphylactic death in forensics: Review and future perspectives.** Legal Medicine, Volume 22, September 2016, Pages 70-81
4. Francesca Paolo Busardo, Enrico Marinelli, Simona Zaami. **Is the diagnosis of anaphylaxis reliable in forensics? The role of β-tryptase and its correct interpretation.** Legal Medicine, Volume 23, November 2016, Pages 86-88
5. S. Shirley, L. Hagenvoort, B. Madea. **Postmortem diagnostics of assumed food anaphylaxis in an unexpected death.** Forensic Science International, Volume 198, Issues 1-4, 10 May 2010, Pages 61-64

CREADO POR:

Luisa Fernanda Bernal Duarte

Universidad de La Sabana