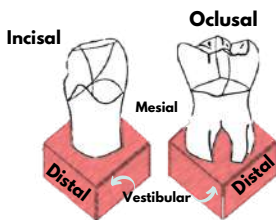


ODONTOLOGÍA FORENSE I: UNA MIRADA DESDE LO ANATÓMICO Y LO PATOLÓGICO

SUPERFICIES DENTALES ⁽⁵⁾



Tomada de: Guía práctica para el examen odontológico forense

Superficie vestibular: En contacto con el vestibulo de la boca.

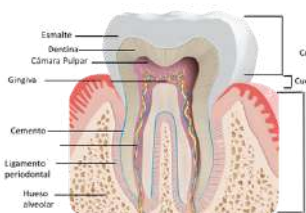
Superficie Lingual o Palatina: Opuesta a la vestibular y en contacto con la lengua o paladar.

Superficie Distal: Cara interdental más alejada de la línea media.

Superficie Mesial: Cara Interdental más cercana a la línea media.

Superficie Oclusal o Incisal: En contacto con su semejante superior o inferior.

PARTES DEL DIENTE ⁽⁵⁾



Tomada de: Dental expertos en salud bucal

Esmalte: Capa dura e inorgánica que cubre la totalidad de la corona y la raíz.

Gingiva: Mucosa de la cavidad oral que forma el surco gingival y las papilas interdentales.

Cámara pulpar: Cavidad que contiene el paquete vasculo nervioso y los tejidos conectivos laxo (pulpa)

Dentina: Tejido mineralizado que ocupa el diente y conforma su eje estructural.

Hueso alveolar: Porción del maxilar superior o inferior que contiene las raíces dentales.

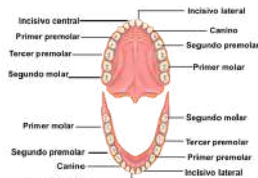
Canal radicular: Extensión de la cavidad hacia las raíces dentales.

Cemento: Tejido óseo especializado, no vascularizado o inervado el cual le brindan soporte al diente.

Ligamento Periodontal: Tejido que sirve de medio de sostén entre la raíz del diente y el hueso alveolar.

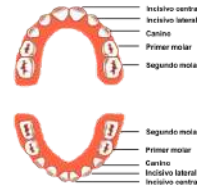
NOMENCLATURA DENTARIA

PERMANENTE



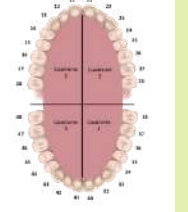
Tomada de: Ciencias Naturales online: los dientes

TEMPORAL



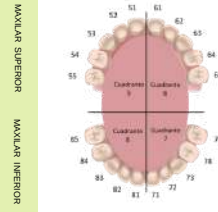
Tomada de: Albalat Dental

PERMANENTE



Tomada de Nomenclatura dentaria el código internacional FDI

TEMPORAL



DESCRIPCIÓN DE PIEZAS DENTALES ⁽⁵⁾

ALTERACIONES DE FORMA O TAMAÑO

Concrescencia: unión de las raíces de 2 dientes por el cemento.
Cúspide espalonada: forma en garra.
Cúspide supernumeraria: cúspides accesorias en cara palatina de 1er molar permanente.
Dientes Hutchinson: Incisivos aserrados.
Dilaceración: Raíces tortuosas
Fusión: Unión de 2 piezas dentales continuas.
Geminación: Corona muy ancha.
Macrodontia: Dientes muy grandes.
Microdontia: Dientes muy pequeños.

ALTERACIONES DE COLOR, ESTRUCTURA DEL ESMALTE Y DENTINA

***AUTOSÓMICOS DOMINANTES**
Amelogenesis imperfecta: Esmalte muy delgado.
Dentinogenesis imperfecta: Dientes opacos de tono gris pardo con dentina blanda
Displasia dentaria: "Dientes sin raíz". Dentina y pulpa anormales que genera facilidad en la movilización y caída de las piezas dentales.

ALTERACIONES DE POSICIÓN

Apiñamiento: Sobreposición de dientes.
Migración: Desplazamiento completo
Inclinación: Se ladea coronalmente.
Intrusión: Se entra a su alveolo.
Maloclusión: Relación anormal entre piezas dentales vecinas y los maxilares.
Rotación: Gira sobre su propio eje.
Versión: Desplazamiento hacia adelante o hacia atrás.

ALTERACIÓN DE NÚMERO

Anodontia: Ausencia total de piezas dentales.
Dientes supernumerarios: más de 20 temporales o más de 32 permanentes.
Hipopodontia: Ausencia de más de dos piezas dentales.
Ausencias: Especificar la pieza dental faltante.

ALTERACIONES DE PIGMENTACIÓN

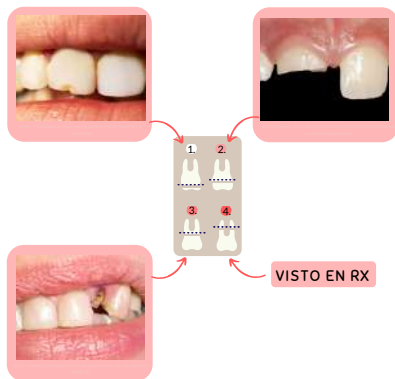Extrínsecas: Provocadas por colorantes provenientes de hábitos: Tabaco, bebidas y alimentos altamente pigmentados.
Intrínsecas: De origen endógeno ubicadas en el espesor de la dentina y/o esmalte.

ALTERACIÓN EN LA ETAPA DE ERUPCIÓN

Dientes anquilosados: Erupción detenida una vez aflorados a la cavidad bucal.
Erupción prematura: Erupción antes de lo esperado.
Erupción retrasada: Intervalo de erupción prolongado generalmente asociada a cretinismo o raquitismo.
Dientes Impactados: Dientes que no erupcionan una vez formados, debido a una barrera física que impide su salida.

LESIONES FRECUENTES

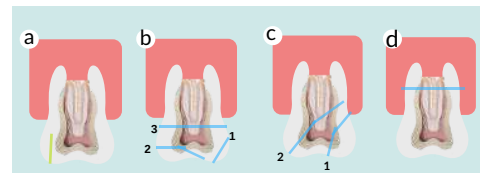
FRACTURAS DENTALES ^(2,3)



Ruptura o solución de continuidad de un diente.

- 1. Fracturas a nivel de tercio incisal. 3-5 días.
- 2. Fracturas a nivel del tercio medio. 10-15 días.
- 3. Fracturas a nivel del tercio cervical. 18-20 días.
- 4. Fracturas radiculares. 15-20 días.

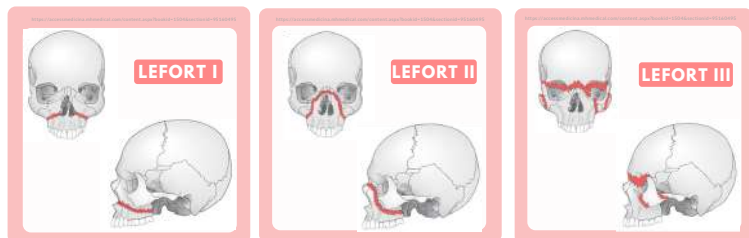INCAPACIDAD MEDICOLEGAL ⁽¹⁾



*COMPLICADAS: Pulpa

- a. Infracciones del esmalte.
- b. 1. Fx del esmalte.
2. Fx no complicadas dentina.
3. Fx complicadas compromiso de pulpa.
- c. 1. Fx no complicada de corona-raíz.
2. Fx complicada de corona-raíz.
- d. Fractura de la raíz.

FRACTURAS MAXILAR SUPERIOR ⁽²⁾

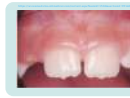

Fractura horizontal.
Extensión: Región superior de los alvéolos dentarios.
 Encima de los ápices dentarios.
 Apófisis alveolar.
 Bóveda palatina.
 Apófisis perigoides. 35-45 días.

Fractura piramidal.
Extensión: Lefort I.
 Reborde infraorbitario.
 Pared medial de la órbita (hueso lacrimal).
 Raíz nasal. 45-60 días.

Fractura transversal.
Extensión: Sutura frontomalar y nasofrontal.
 Atraviesa la órbita.
 *Separación completa entre las estructuras faciales medias y el cráneo. 45-60 días.

LESIONES DEL PROCESO ALVEOLAR ^(2,3)



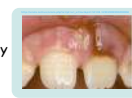5-8 días.

CONCUSIÓN

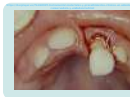- Fibras del ligamento periodontal están distendidas, no lesionadas.
- No movilidad del diente.
- No desplazamiento.
- Dolor a la percusión diente.

SUBLUXACIÓN

- Inflamación moderada y ruptura de algunas fibras del ligamento periodontal.
- Ruptura vasos sanguíneos.
- Mayor movilidad del diente.
- No desplazamiento.



10-12 días.



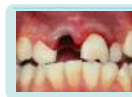20 días.

LUXACIÓN

- Desplazamiento de un diente dentro de su alvéolo.
- No salida completa.
- Asociado a fractura del hueso alveolar.

AVULSIÓN

- Desplazamiento completo del diente fuera del alveolo.
- Asociado a laceraciones gingivales.



20-40 días.*

*Según cantidad de piezas.

BIBLIOGRAFÍA

1. Instituto de Medicina Legal y Ciencias forenses (2010) REGLAMENTO TÉ PARA EL ABORDAJE INTEGRAL DE LESIONES EN CLÍNICA FORENSE [1rd ed., pp. 156-157]. Disponible en: <http://www.medicinalegal.gov.co/documentos/20143/40696/Reglamento++%3C3%A9cnico+para+el+abordaje+integral+de+lesiones+en+cl%C3%A9nica+forense.pdf/C2e2d3ee-0797-4752-1f0c-e94623c356e9>
2. Instituto de Medicina Legal y Ciencias forenses (2011) GUÍA PRÁCTICA PARA EL EXAMEN ODONTOLÓGICO FORENSE. (3rd ed., pp. 21-28). Disponible en: <http://www.medicinalegal.gov.co/documentos/20143/40473/Gu%C3%ADa+pr%C3%A1ctica+para+el+examen+odontol%C3%B3gico+forense+vers%C3%B3n+03.pdf/1391340-2cae-97cf-8744-4e65882ba787>
3. Instituto de Medicina Legal y Ciencias forenses. (2018). GUÍA PARA EL ABORDAJE FORENSE INTEGRAL EN LA INVESTIGACIÓN DE LA VIOLENCIA SEXUAL. (4th ed., pp. 137-140). Disponible en: <http://www.medicinalegal.gov.co/documentos/20143/40473/Gu%C3%ADa+para+el+abordaje+forense+integral+en+la+investigaci%C3%B3n+de+la+violencia+sexual.pdf/677e689-7d7d-5407-2408-b5500a5b4937>
4. Nomenclatura dentaria: el código internacional. FDI. (2019). Blog de ILERNA online. Disponible en: <https://www.ilerna.es/blog/wp-online/codigos-internacional-dientes-fdi>.
5. Orjuela, C., Jimenez, D. (2011) Instituto Nacional de Medicina Legal y Ciencias Forenses. Guía Práctica para el examen odontológico forense.

CREADO POR

Juanita Maria Camacho
 Silvia Jiménez Morales

2019-1



Universidad de
 La Sabana